

К статье «Лиссаминовый зеленый»

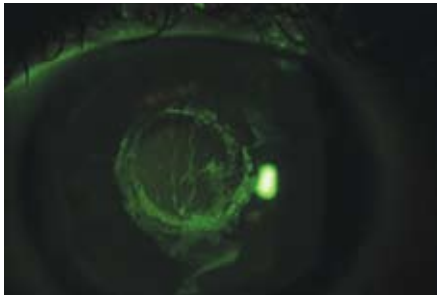


Рис. 7. Применение флюоресцеина

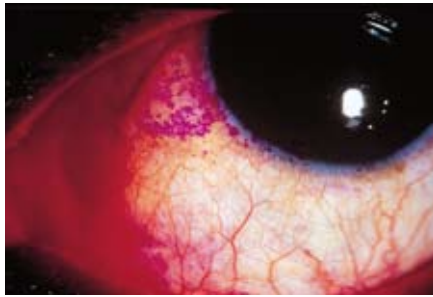

Рис. 8. Применение бенгальского розового

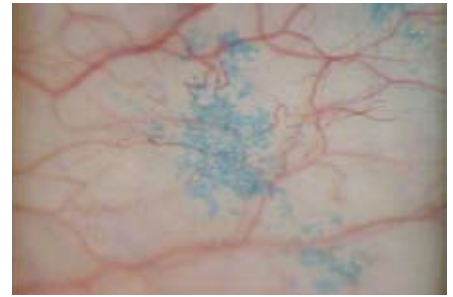


Рис. 9. Применение лиссаминового зеленого

К статье «Клиническая классификация первичного кератоконуса»

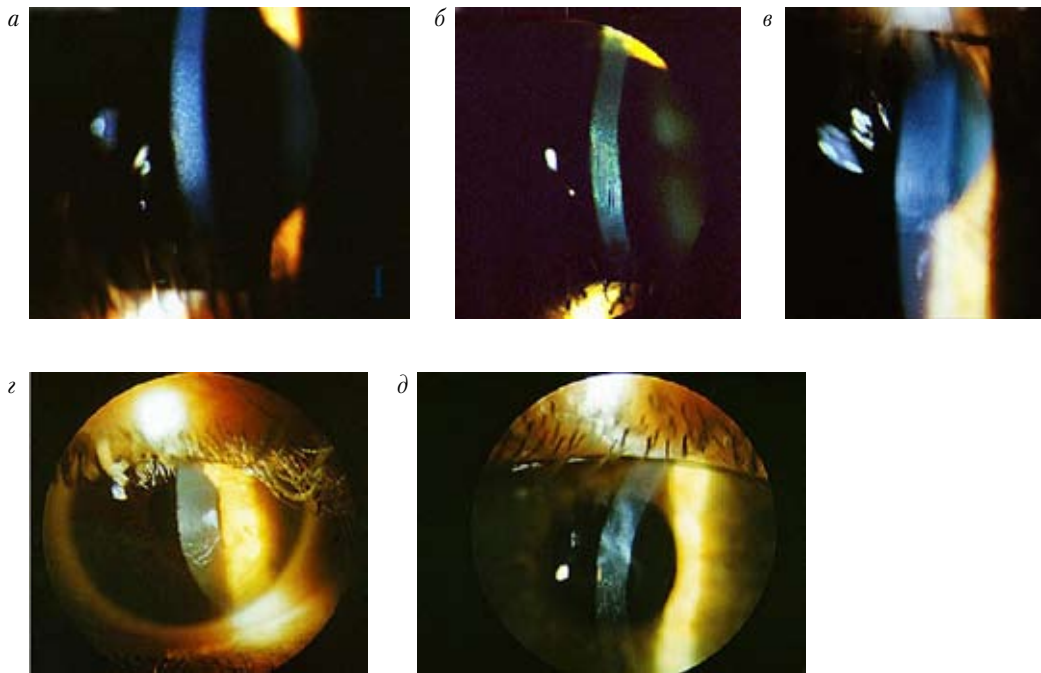


Рис. 1. Стадии кератоконуса (биомикроскопическая картина роговицы):

*a* – I стадия (разрежение стромы роговицы); *б* – II стадия (появление линий кератоконуса); *в* – III стадия (появление помутнений боуеновой мембраны); *з, д* – IV стадия (появление помутнений стромы)

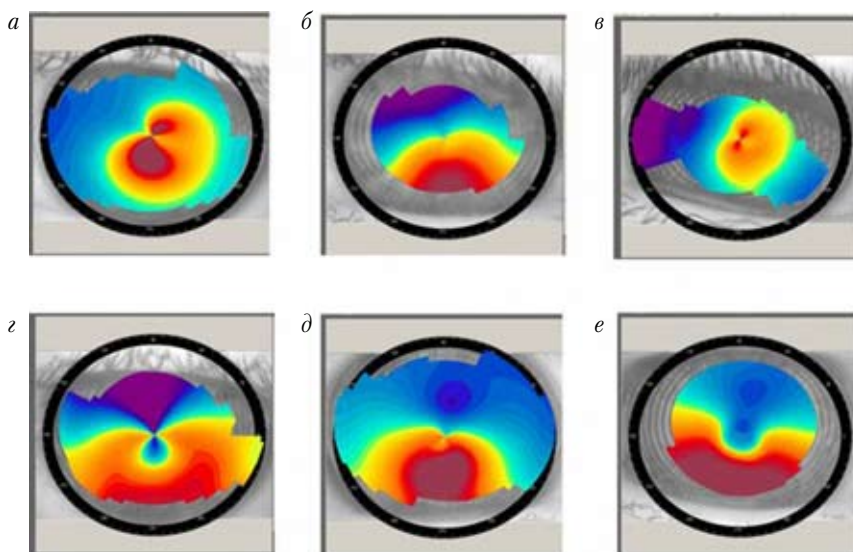


Рис. 2. Типы кератоконуса (по виду кератотопограммы):

*a* – островершинный (ОС); *б* – туповершинный (ТУ); *в* – пикообразный (ПИ); *з* – низковершинный (НИ); *д* – низковершинный атипичный (НА); *е* – пикообразный атипичный (ПА)